

# Uudet magneettikuvausmenetelmät havaitsevat yhä varhaisempia rustomuutoksia

**Nivelrikon toteaminen perustuu nykyään oireisiin, kliiniseen tutkimukseen ja röntgenkuvista löytyvään nivelraon madaltumiseen. Magneettikuvauksen avulla on mahdollista havaita alkava nivelrikko aiemmin, jolloin hoito päästään aloittamaan jo varhaisvaiheessa.**

Nivelrikko on niveliä rappeuttava sairaus, joka aiheuttaa muutoksia mm. nivelrustoon ja ruston alaiseen luuhun. Nivelrustossa ei ole hermokudosta, joten nivelrikkomuutokset havaitaan vasta toissijaisista oireista, kuten nivelen tulehdustilasta ja jäykkyydestä. Nivelrikon toteaminen perustuu nykyisin potilaan kuvaamiin oireisiin, lääkärin kliiniseen tutkimukseen sekä röntgenkuvista havaittavaan nivelraon kaventumiseen. Oireiden ilmaantuessa nivelruston rappeutuminen on kuitenkin jo pitkällä, ja hoidossa keskitytään lähinnä kivun lievittämiseen ja nivelen toimintakyvyn ylläpitämiseen. Vaikeassa nivelrikossa joudutaan turvautumaan keinonivelleikkaukseen.

## Mitä rusto on?

Nivelrusto koostuu pääasiassa vedestä ja orgaanisesta matriisista, jonka muodostavat kollageenisäikeet ja proteoglykaanit. Kollageenisäikeistö ankkuroituu luuhun kiinni, ja taipuu käänty-

en lopulta ruston pinnan suunnaisesti (kuva 1). Proteoglykaanit ovat suuria molekyyliä, joiden kyky sitoa vettä saa ne turpoamaan. Kollageenisäikeiden välissä niiden turpoaminen on kuitenkin rajoitettua, ja normaalitilassa kollageenisäikeet ja proteoglykaanit tukevat toisiaan muodostaen kudoksen, joka on mekaanisilta ominaisuuksiltaan enemmän kuin osiensa summa. Rustosolut huoltavat tätä rakennetta, mutta ne eivät kykene korjaamaan kovinkaan suuria vaurioita. Vedden virtaus matriisissa kuljettaa ravinteita rustosoluille ja tasaa painetta rustossa kuormituksen aikana. Ruston alla sijaitseva hohkaluu koostuu palkkimaisesta ontosta luurakenteesta ja sen sisällä olevasta luuytimeästä.

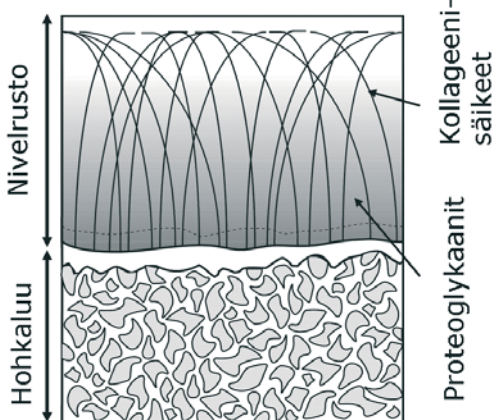
## Vesimolekyylien avulla tietoa rakenteesta

Magneettikuvaus perustuu eri kudoksissa olevien vesimolekyylien erilaisten magneettisten ominaisuuksien tarkasteluun. Magneettikuvausmenetelmillä voidaan tarkastella kudoksia ohuina leikkeinä myös kehon sisäosissa. Nykyään käytetyillä kliinisillä magneettikuvantamismenetelmillä voidaan tarkastella ruston paksuutta ja eheyttä. Kvantitatiivisilla magneettikuvantamismenetelmillä tarkoitetaan kudosten magneettisten ominaisuuksien numeroarvojen määrittämistä kuvasarjoista (Kuva 2). Uusilla kvantitatiivisilla menetelmillä voidaan arvioida ruston ja luun kemiallista koostumusta, rakennetta ja epäsuorasti jopa mekaanisia ominaisuuksia. Mag-

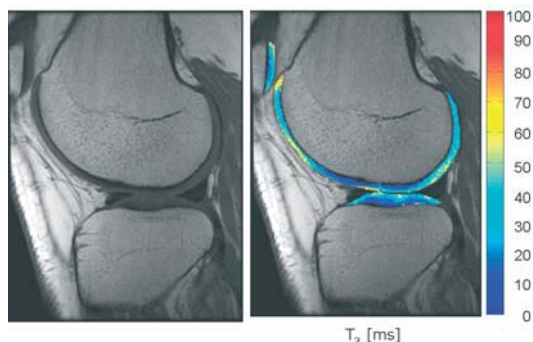
neettikuvauksen eduksi voidaan laskea se, ettei niveltähystystä eikä ionisoivaa säteilyä tarvita. Lisäksi ruston ja luun arvioiminen samalla kertaa on mahdollista.

Aiemmin rustonäytteitä on tutkittu korkean magneettikentän omaavissa tutkimuslaitteissa, ja merkittäviä yhteyksiä nivelruston magneettisten ominaisuuksien, ruston rakenteen ja mekaanisten ominaisuuksien välillä on löydetty. Kollageenisäikeiden suunnan ja määrän on todettu muokkavan ruston T2-relaksaatioaikaa siten, että pinnalla ja syvässä rustossa, missä kollageeni on yhdensuuntaisempaa, on T2-aika lyhyempi kuin välialueella, jossa kollageenisäikeistö on satunnaisemmin suunnattua. Proteoglykaaneilla samoin kuin eräällä magneettikuvauksessa käytetyllä kontrastiaineella (gadopentetaatti) on negatiivinen varaus, ja kontrastiainetta kulkeutuu sähköisen hylkimisvoiman ansiosta enemmän niille alueille joilla on vähemmän proteoglykaaneja. Koska kontrastiaine lyhentää ympäröivän kudoksen T1-relaksaatioaikaa, voidaan kudoksen proteoglykaanipitoisuus määrittää mittaamalla T1-aika ennen kontrastiaineinjektiota ja pari tuntia injektion jälkeen, ja vertaamalla näitä. Odotusaika on tarpeen jotta kontrastiaine ennättää kulkeutua rustoon. Menetelmää kutsutaan dGEMRIC-tekniikaksi (delayed Gadolinium Enhanced MRI of Cartilage eli ruston viivästetty kontrastiainetehostettu magneettikuvaus).

Luu on niin tiivistä materiaalia, ettei siitä saada kliinisillä magneettikuvauksilaitteilla havaittavaa signaalia. Luu näkyy siis magneettikuvissa mustana. Hohkaluun rakennetta voidaan kuitenkin arvioida magneettikuvista, koska luuydin näkyy kuvissa kirkkaana (Kuva 3) esimerkiksi määrittämällä luun osuus koko hohkaluun tilavuudesta. Tämä edellyttää magneettikuvilta tarpeeksi hyvää erottelukykyä



**Kuva 1. Nivelruston ja hohkaluun rakenne. Tummempi taustaväri rustossa ilmaisee suurempaa proteoglykaanipitoisuutta.**



**Kuva 2. Kliininen magneettikuva (vas.) antaa tietoa nivelruston paksuudesta ja eheydestä. T2-relaksaatioaika (oik.) antaa tietoa kollageenisäikeiden suunnasta ja määrästä eri puolilla rustoa.**

eli riittävän pientä kuva-alkion kokoa. Lisäksi hohkaluun ja luuytimen täyttämän alueen T2-relaksaatioajan on osoitettu olevan yhteydessä luun mineraalitiheyteen.

Menetelmät ovat suhteellisen yksinkertaisia ottaa käytäntöön. T2-ajan mittaaminen polvinivelestä kestää noin 5 minuuttia. dGEMRIC-tekniikka on hieman hitaampi, yhden leikkeen T1-ajan määrittäminen vaatii kuitenkin jonkin verran laskentaa. Vaikka menetelmät voitaisiinkin tekniikan puolesta ottaa käyttöön, on niiden toimivuus ja toistettavuus kliinisessä käytössä varmistettava jatkotutkimuksilla.

### Lupaavia tuloksia myös kliinisillä laitteilla


Väitöskirjatutkimuksessani selvitettiin kokeellisella (kenttävoimakkuus 9.4 Teslaa) ja potilaskäytössä olevalla (kenttävoimakkuus 1.5 Teslaa) magneettikuvauslaitteella nivelruston kvantitatiivisten magneettikuvausmenetelmien antamaa tietoa ruston koostumuksesta ja mekaanisista ominaisuuksista. Lisäksi tarkasteltiin magneettikuvista määritetyn

hohkaluun rakenteen ja lujuusominaisuuksien välistä yhteyttä. Ruston rappeutumisen aste sekä kollageeni- ja proteoglykaanipitoisuudet määritettiin mikroskooppisilla menetelmillä. Tutkimusaineistona käytettiin ihmistrustonäytteitä polvilumpioista.

Tulokset osoittavat, että ruston magneettisilla ominaisuuksien ja jäykkyysominaisuuksien välillä on selvä yhteys. Kliinisellä magneettikuvauslaitteella määritetty T2-aika korreloi jäykkyyden kanssa

voimakkaammin kuin tutkimuslaitteella määritetty, kun taas dGEMRIC-tekniikalla saavutettiin voimakkaampi yhteys käyttäen tutkimuslaitteella määritettyjä arvoja. Molemmilla laitteilla määritetyt T2-ajat korreloivat ruston kollageeni- ja proteoglykaanipitoisuuden kanssa, ja samoin kontrastiainetehosteinen T1-aika (dGEMRIC-tekniikka) määritettynä tutkimuslaitteella.

Ruston kollageeni- ja proteoglykaanipitoisuudet olivat merkittävästi pienempiä rappeutuneessa rustossa, samoin ruston puristusjäykkyys. Kliinisellä laitteella määritetty T2-aika taas nousi merkittävästi. Kontrastiainetehosteinen T1-aika oli lyhyempi kaikkein rappeutuneimmissa näytteissä. Ero oli selkeämpi tutkimuslaitteilla määritetyissä tuloksissa.



**Kuva 3. a) Luun magneettikuva. Mielenkiintoalue on rajattu valkoisella viivalla. Luupinnan päällä näkyy pyöreä kohdistusmerkki. b) Mielenkiintoalue eroteltuna enimmäkseen luuta (valkoinen) tai luuydintä (musta) sisältäviin kuva-alkioihin.**

Myös luun puristusjäykkyys laski näytteissä, joiden yläpuolinen rusto oli rappeutunut. Magneettikuvista määritetty hohkaluun tilavuusosuus tai T2-aika eivät yksin osoittaneet kovin vahvaa yhteyttä luun jäykkyyteen, mutta yhdistettynä ne korreloivat jäykkyyden kanssa merkittävästi.

### Nivelrikon varhaisempi havaitseminen mahdollista tulevaisuudessa

Tulokset osoittavat, että myös potilaskäytössä olevalla magneettikuvauslaitteella voidaan arvioida nivelruston koostumusta sekä epäsuorasti myös ruston ja hohkaluun jäykkyysominaisuuksia. Nivelruston mekaaniset ja magneettiset ominaisuudet vaihtelevat yksittäisen nivelpinnan eri alueilla, mahdollisesti erilaisten kuormitusolosuhteiden seurauksena. Vaihtelut nivelruston magneettisissa ominaisuuksissa vastasivat mikroskooppisesti määritettyä ruston rappeutumisen astetta.

Kvantitatiivinen magneettikuvaus mahdollistaa nykyisiä kliinisiä menetelmiä varhaisempien rappeumamuutosten toteamisen nivelrustossa ja luussa. Tutkitut menetelmät soveltuvat myös esimerkiksi rustokorjausleikkausten jälkeiseen ja nivelrikkohoidon aikaiseen ruston ja hohkaluun laadun seurantaan, sekä vammaan jälkeiseen nivelruston kunnan arviointiin.



Eveliina Lammontausta  
FT, apulaisfyysikko  
Oulun yliopistollinen sairaala